



Diagnóstico y protocolo aplicados a la Estética Integral

ALTERACIONES DE TRATAMIENTO ESTÉTICO

Constituyen la expresión de diversos procesos que re-

percuten sobre la capa córnea de una maera más o menos manifiesta.

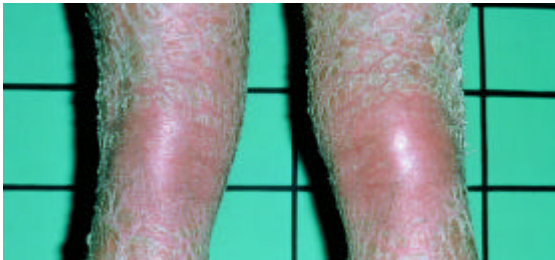

| ALTERACIONES DE TRATAMIENTO ESTÉTICO | | |
|--|---|--|
| ALTERACIÓN/ES | SIGNOS EXTERNOS/ SÍNTOMAS | NATURALEZA DE LA ALTERACIÓN/ FACTORES DE APARICIÓN |
| <p>Deshidratación/piel seca/xerosis</p>  | <ul style="list-style-type: none"> • Piel seca y frágil. • Descamación. • Tacto áspero. • Aspecto mate y marchito. • Pliegue cutáneo fino. | <ul style="list-style-type: none"> • Agresiones externas: frío, viento, etc. • Cosméticos inadecuados: deslipidantes. • Origen congénito: xerosis. |
| <p>Piel normal</p>  | <p>Alteración</p>  | <p>ESTRUCTURAS AFECTADAS</p> <ul style="list-style-type: none"> • Capa córnea: deshidratación; excesiva pérdida de agua transepidérmica por ausencia de NMF. • Epidermis: falta de lípidos epidérmicos; escasa cohesión intercorneocitaria. |
| <p>Milium</p>  | <ul style="list-style-type: none"> • Quistes epidérmicos: de aspecto perlado. | <ul style="list-style-type: none"> • Retención o inclusión de queratina en una cavidad epitelial. |
| <p>Piel normal</p>  | <p>Alteración</p>  | <p>ESTRUCTURAS AFECTADAS</p> <ul style="list-style-type: none"> • Epidermis. |

Palabra de glosario

Hipertrofia: Aumento anormal del tamaño de un órgano, tejido o cualquier otro elemento.



Diagnóstico y protocolo aplicados a la Estética Integral

| ALTERACIONES DE TRATAMIENTO MÉDICO | | |
|--|--|--|
| ALTERACIÓN | SIGNOS CUTÁNEOS CARACTERÍSTICOS | LOCALIZACIONES MÁS FRECUENTES |
| <p>Hiperqueratosis difusas y regionales Ictiosis¹</p>  | <ul style="list-style-type: none"> • Escamas finas, secas, blancas y grises, con piel seca y sin eritema. | <ul style="list-style-type: none"> • Extremidades, y, en menor grado, el tronco. • Respeto mucosas y uñas. |
| <p>NATURALEZA DE LA ALTERACIÓN/FACTORES DE APARICIÓN</p> <ul style="list-style-type: none"> • Origen congénito. • Además de paraqueratosis, existe deficiencia en las glándulas sebáceas y sudoríparas. | | |
| <p>Queratosis foliculares</p>  | <ul style="list-style-type: none"> • Hiperqueratosis folicular, con formación de una pápula dura, acuminada, con una escama más o menos dura en el vértice. • El pelo se halla enrollado y cortado con signos de atrofia. • La piel se presenta seca y adelgazada, con descamación y sensación de aspereza al palparla. | <ul style="list-style-type: none"> • Cara posterior de brazos, nalgas, muslos y cara externa de las piernas. |
| <p>NATURALEZA DE LA ALTERACIÓN/FACTORES DE APARICIÓN</p> <ul style="list-style-type: none"> • Congénitas. • De naturaleza infecciosa general (asociadas a sífilis, lepra, alergias, etc.). • Por reacciones secundarias a infecciones locales (tiñas, infecciones piógenas que pueden desencadenar foliculitis). • Por estados carenciales (vitaminas A y C). • De origen químico: exposición a alquitranes, aceites minerales, brillantinas, etc. | | |

Palabras de glosario

Atrofia: Falta de desarrollo de cualquier parte del cuerpo, tejido u órgano.

Paraqueratosis: Persistencia de células nucleadas en la capa córnea, generalmente asociada a una ausencia de capa granulosa.

Disqueratosis: Alteración de la queratinización de las células epidérmicas.

Papiloma: Nombre genérico de las neoformaciones de la piel y mucosas, como verrugas, condilomas, pólipos, vegetaciones...

Nota

¹ Su nombre se debe a la apariencia del tegumento de los peces.



Diagnóstico y protocolo aplicados a la Estética Integral

| ALTERACIÓN | SIGNOS CUTÁNEOS CARACTERÍSTICOS | LOCALIZACIONES MÁS FRECUENTES |
|--|---|--|
| <p>Queratosis escamosas Psoriasis</p>  | <ul style="list-style-type: none"> Lesiones eritemo-escamosas, en placas de escamas blancas situadas sobre un fondo rojizo. | <ul style="list-style-type: none"> Cuero cabelludo, codos y rodillas, región sacra y cara exterior de los miembros. Puede afectar a toda la superficie corporal. |
| <p>NATURALEZA DE LA ALTERACIÓN/FACTORES DE APARICIÓN</p> <ul style="list-style-type: none"> Aunque se clasifica como una enfermedad de causa desconocida, hay una serie de factores genéticos y ambientales que influyen en ella. El tiempo de renovación epidérmica se reduce a 4-8 días, por ello se observan queratinocitos con núcleo (paraqueratosis). | | |
| <p>Queratosis preepiteliomasas Queratosis actínicas</p>  | <ul style="list-style-type: none"> Al principio es una mancha rojiza, bien delimitada. Al cabo de unas semanas se vuelve áspera, y posteriormente se cubre de escamas adherentes que sangran al rascarlas. | <ul style="list-style-type: none"> Cara, cuero cabelludo de personas calvas, dorso de las manos. |
| <p>NATURALEZA DE LA ALTERACIÓN/FACTORES DE APARICIÓN</p> <ul style="list-style-type: none"> Son lesiones precancerosas; numerosos datos muestran la influencia del sol. Son más frecuentes en personas expuestas al sol por su profesión, de más de 50 años, de fototipo claro, y que viven en regiones de irradiación solar intensa. | | |
| <p>Verrugas. Papilomas Verruga vulgar</p>  | <ul style="list-style-type: none"> Producciones amarillo-grisáceas, salientes, de aspecto irregular, rugosas al tacto. | <ul style="list-style-type: none"> Dorso de las manos y los dedos; únicas o múltiples. |
| <p>NATURALEZA DE LA ALTERACIÓN/FACTORES DE APARICIÓN</p> <ul style="list-style-type: none"> Proliferaciones epiteliales de origen vírico: papilomavirus (virus Papova). | | |
| <ul style="list-style-type: none"> Son contagiosas y autoinoculables. | | |



Diagnóstico y protocolo aplicados a la Estética Integral

| ALTERACIÓN | SIGNOS CUTÁNEOS CARACTERÍSTICOS | LOCALIZACIONES MÁS FRECUENTES |
|--|---|---|
| <p>Verrugas planas</p>  | <ul style="list-style-type: none"> Elevaciones prominentes (pápulas) del color de la piel normal, rosadas o grisáceas. | <ul style="list-style-type: none"> Cara, cuello, muñecas y dorso de las manos. |
| <p>NATURALEZA DE LA ALTERACIÓN/FACTORES DE APARICIÓN</p> <ul style="list-style-type: none"> Virus Papova. Como las vulgares, pueden desaparecer espontáneamente. | | |
| <p>Verrugas plantares</p>  | <ul style="list-style-type: none"> Lesiones redondeadas y grisáceas incluidas en las plantas de los pies. Puede ser única o agruparse en «mosaico». Puede ser dolorosa. | <ul style="list-style-type: none"> Además de la planta de los pies, puede aparecer en dedos y manos. |
| <p>NATURALEZA DE LA ALTERACIÓN/FACTORES DE APARICIÓN</p> <ul style="list-style-type: none"> Virus Papova. | | |
| <p>Queratosis circunscrita Callosidades y callos</p>  | <ul style="list-style-type: none"> Hiperqueratosis de color amarillo grisáceo, de extensión variable, gruesas y duras al tacto; pueden tener varios milímetros de espesor y estar asentadas profundamente en la piel. Callo: hiperqueratosis localizada traumática, producida por el roce del calzado. Es doloroso a causa de los fenómenos inflamatorios que conlleva. Ojo de gallo: callo interdigital macerado por la transpiración, siendo frecuente la coexistencia con la micosis. | <ul style="list-style-type: none"> Las callosidades en palmas y plantas; los callos son frecuentes en el quinto dedo de los pies, en las articulaciones falángicas o en la planta. |
| <p>NATURALEZA DE LA ALTERACIÓN/FACTORES DE APARICIÓN</p> <ul style="list-style-type: none"> Roces repetidos, sobre todo del calzado ajustado². | | |

Palabra de glosario


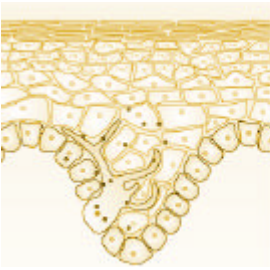
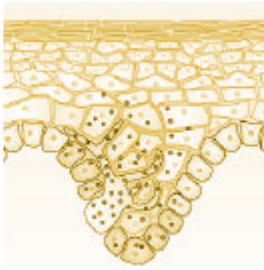



Discromias: Alteraciones, en menor o mayor grado, de la producción de melanina.

Nota

² Se puede recomendar como tratamiento preventivo el uso de calzado no demasiado ajustado, así como el empleo de almohadillas protectoras.





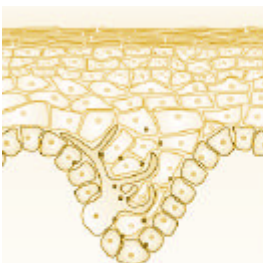



Diagnóstico y protocolo aplicados a la Estética Integral

| ALTERACIONES DE TRATAMIENTO MÉDICO-ESTÉTICO | | |
|---|--|---|
| ALTERACIÓN/ES | SIGNOS EXTERNOS/ SÍNTOMAS | NATURALEZA DE LA ALTERACIÓN/ FACTORES DE APARICIÓN |
| <p>Hipercromías por fotosensibilización Hipercromías por causa física, química o mecánica</p>  | <ul style="list-style-type: none"> • Color pardusco. • Contorno irregular. | <ul style="list-style-type: none"> • Sustancias químicas (medicamentos). • Causas físicas: frío, calor, radiaciones. • Causas mecánicas: roces, fricciones, etc. |
| <p>Piel normal</p>  | <p>Alteración</p>  | <p>ESTRUCTURAS AFECTADAS</p> <ul style="list-style-type: none"> • Epidermis. |
| <p>Melasma</p>  | <ul style="list-style-type: none"> • Color amarillo-pardusco. • Contorno irregular y bordes netos. | <ul style="list-style-type: none"> • Hiperfunción de los melanocitos inducido por estimulación hormonal o lumínica³. |
| <p>Piel normal</p>  | <p>Alteración</p>  | <p>ESTRUCTURAS AFECTADAS</p> <ul style="list-style-type: none"> • Epidermis. |



Diagnóstico y protocolo aplicados a la Estética Integral

| ALTERACIÓN/ES | SIGNOS EXTERNOS/ SÍNTOMAS | NATURALEZA DE LA ALTERACIÓN/ FACTORES DE APARICIÓN |
|---|---|--|
| <p>Pigmentaciones seniles</p>  | <ul style="list-style-type: none"> • Máculas pequeñas. • Color amarillo-pardusco. • Puntiformes, lenticulares o de mayor tamaño. | <ul style="list-style-type: none"> • Pigmentaciones originadas por el proceso de envejecimiento cutáneo. |
| <div style="display: flex; justify-content: space-around;"> <div style="text-align: center;"> <p>Piel normal</p>  </div> <div style="text-align: center;"> <p>Alteración</p>  </div> </div> | <p>ESTRUCTURAS AFECTADAS</p> <ul style="list-style-type: none"> • Epidermis. | |
| <p>Efélides⁴</p>  | <ul style="list-style-type: none"> • Máculas. • Tamaño de algunos milímetros de diámetro. • Color amarillo claro o pardo claro. | <ul style="list-style-type: none"> • Origen congénito. • Se ponen de manifiesto con la exposición solar. |
| <div style="display: flex; justify-content: space-around;"> <div style="text-align: center;"> <p>Piel normal</p>  </div> <div style="text-align: center;"> <p>Alteración</p>  </div> </div> | <p>ESTRUCTURAS AFECTADAS</p> <ul style="list-style-type: none"> • Epidermis. | |




Notas

³ Requiere un tratamiento médico-estético.

⁴ Pecas.



Diagnóstico y protocolo aplicados a la Estética Integral



| ALTERACIONES DE TRATAMIENTO MÉDICO | | |
|--|--|--|
| ALTERACIÓN | SIGNOS CUTÁNEOS CARACTERÍSTICOS | LOCALIZACIONES MÁS FRECUENTES |
| <p>Hipercromias Lentigo</p>  | <ul style="list-style-type: none"> • Máculas. • Color pardo más o menos oscuro. • Tamaño desde unos milímetros a uno o dos centímetros de diámetro. • Superficie lisa y bien delimitada. | <ul style="list-style-type: none"> • Cara y dorso de las manos. |
| <p>NATURALEZA DE LA ALTERACIÓN/FACTORES DE APARICIÓN</p> <ul style="list-style-type: none"> • Se debe a una sobrecarga de melanina localizada en la epidermis. • El lentigo simple se desarrolla desde la infancia (puede ser congénito), y el solar en las etapas adultas en las zonas expuestas al sol. | | |
| <p>Nevos⁵</p>  | <ul style="list-style-type: none"> • Pueden ser nevos celulares o pigmentados. • Lesión plana o ligeramente prominente, de color pardo-negro o azulado («nevos azules»). • Límites netos, redondos u ovals, borde regular y no dentado. | <ul style="list-style-type: none"> • Cualquier zona. |
| <p>NATURALEZA DE LA ALTERACIÓN/FACTORES DE APARICIÓN</p> <ul style="list-style-type: none"> • Son consecuencia de una proliferación benigna de los melanocitos (células névicas). Este «amontonamiento» se localiza en la unión dermoepidérmica o en la dermis (de origen embrionario). | | |
| <p>Acromías Albinismo</p>  | <ul style="list-style-type: none"> • Total: piel rosada pálido, con flavismo capilar (pelo amarillo-pajizo) y uñas frágiles. No es muy frecuente. • Parcial o piebaldismo: manchas acrómicas con los pelos decolorados. | <ul style="list-style-type: none"> • Puede ser total o afectar a cualquier zona del cuerpo. |
| <p>NATURALEZA DE LA ALTERACIÓN/FACTORES DE APARICIÓN</p> <ul style="list-style-type: none"> • Falta congénita de melanina por inactividad de la tirosinasa. | | |

Nota

⁵ Lunares.



Diagnóstico y protocolo aplicados a la Estética Integral

| ALTERACIÓN | SIGNOS CUTÁNEOS CARACTERÍSTICOS | LOCALIZACIONES MÁS FRECUENTES |
|---|--|--|
| <p>Vitiligo</p>  | <ul style="list-style-type: none"> • Manchas blancas que se extienden unas sobre otras. • Contorno irregular, resaltado frecuentemente por un reborde hiperpigmentado. | <ul style="list-style-type: none"> • Contorno de los orificios de la cara y el dorso de las manos. • Puede afectar a todo el cuerpo. |
| <p>NATURALEZA DE LA ALTERACIÓN/FACTORES DE APARICIÓN</p> <ul style="list-style-type: none"> • Alteración adquirida donde los melanocitos han desaparecido sin saberse las causas. | | |
| <p>Eccemátides o dartros acrómico</p>  | <ul style="list-style-type: none"> • Se trata más de una decoloración ligera de la piel que de una auténtica despigmentación. | <ul style="list-style-type: none"> • Cara y brazos. |
| <p>NATURALEZA DE LA ALTERACIÓN/FACTORES DE APARICIÓN</p> <ul style="list-style-type: none"> • Se relaciona con los denominados eccemas secos. • Aparecen en las estaciones donde el sol es más fuerte como la primavera y el verano. | | |